

CASO CLÍNICO DESTACADO REGENERACIÓN ÓSEA - ABRIL 2022

DRA. VANESSA RUIZ MAGAZ Y DR. ALVISE CENZI VENEZZE

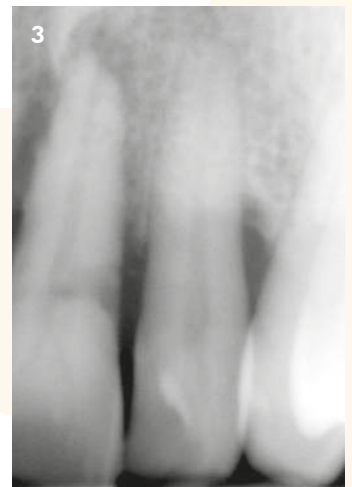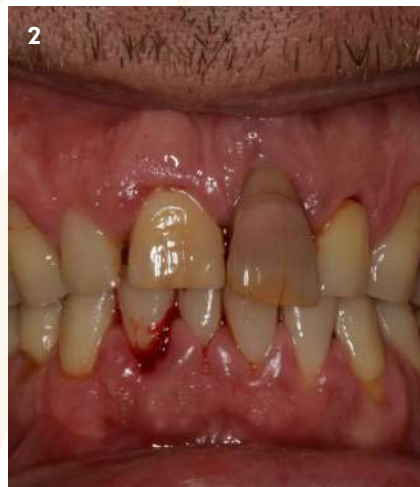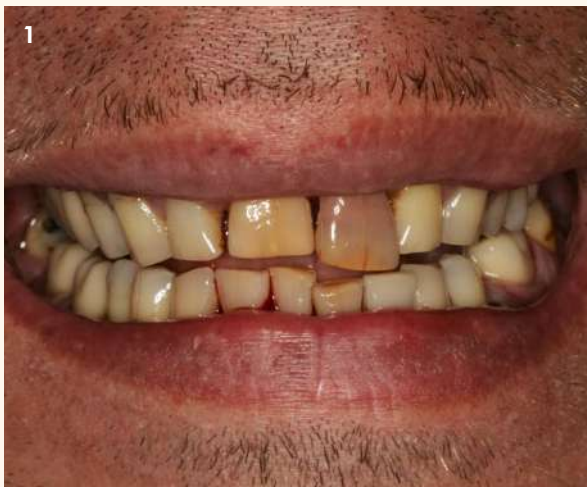Especialistas en Implantología y Periodoncia, y en Implantología y Rehabilitación oral con práctica clínica privada en España e Italia.



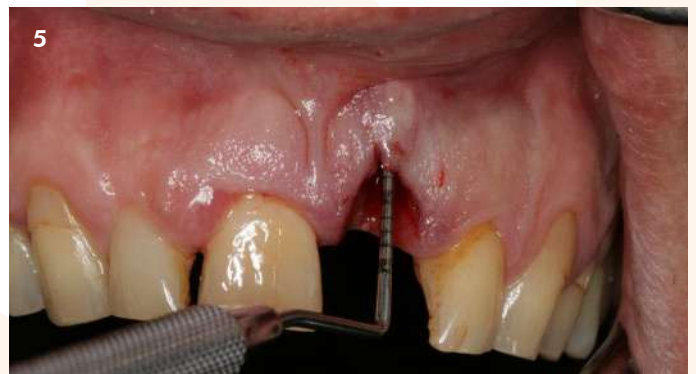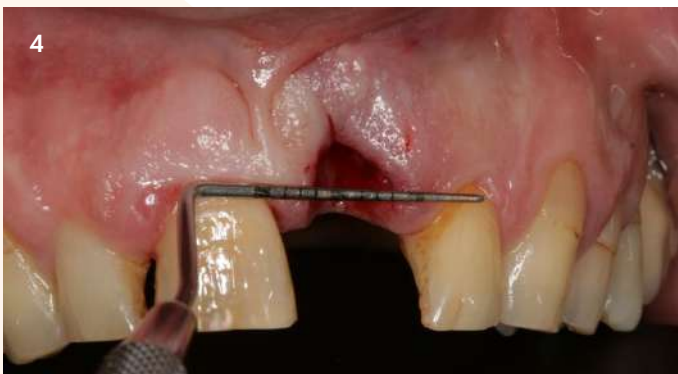REGENERACIÓN VERTICAL EN ÁREA ESTÉTICA CON LÁMINA

OsteoBiol Lámina, OsteoBiol Apatos y sutura Serag-Wiessner Seramon

Descripción del caso: Paciente de 47 años diagnosticada de periodontitis y periimplantitis. La pieza 21 presentaba una infección aguda y movilidad grado 3 con pronóstico imposible. Se realizó un tratamiento desinflamatorio con instrumentación periodontal general y extracción de la pieza 21. A las 6 semanas, se hizo una cirugía regenerativa con membrana de hueso OsteoBiol Lámina Curva y xenoinjerto particulado Osteobiol Apatos para compensar el enorme defecto vertical que alcanzaba el canal naso-palatino. Después de ocho meses el volumen y la calidad ósea eran ideales para colocar un implante protésicamente guiado. Simultáneamente se realizó un injerto de conectivo y se colocó el pilar de cicatrización. Tras un periodo de maduración tisular de 3 meses, se realizó la prótesis definitiva con una corona de zirconio cerámica atornillada con un perfil de emergencia perfectamente natural.



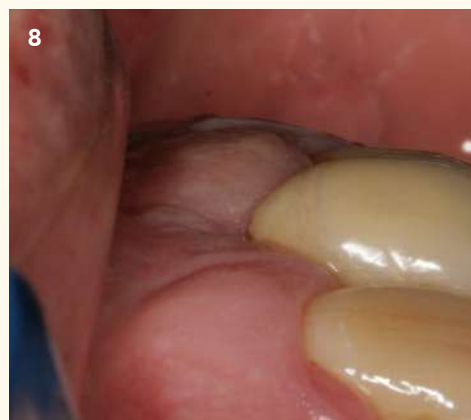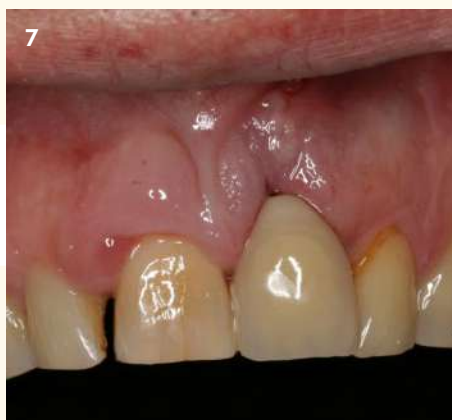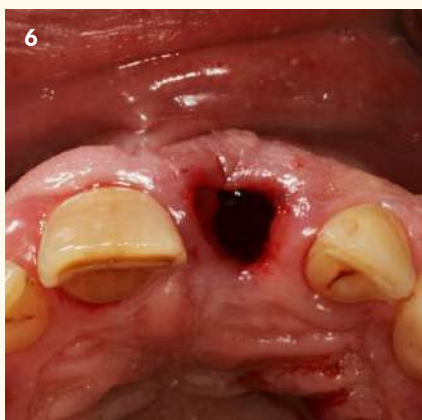
1 y 2. Situación inicial del paciente. 3. Situación radiográfica previa.



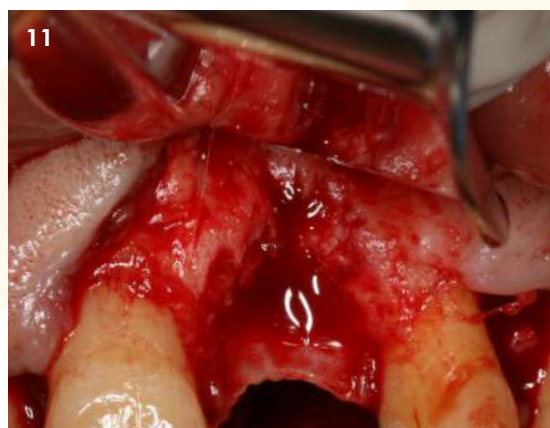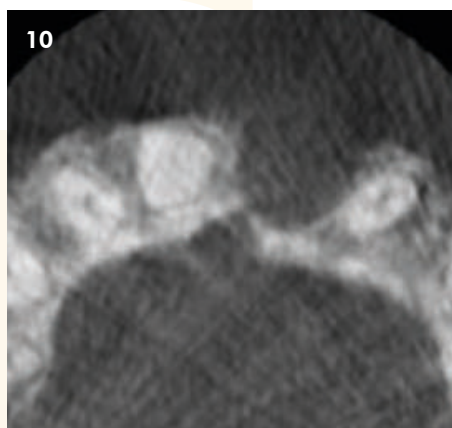
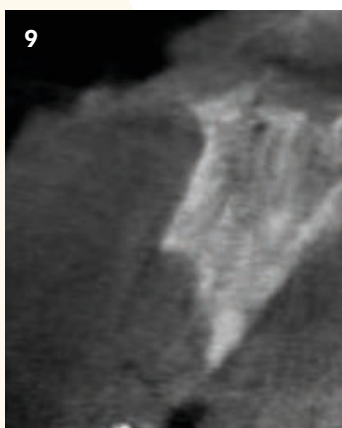
4 y 5. Extracción de pieza 21 y medición del defecto.

Más casos clínicos completos en la web www.osteogenos.com

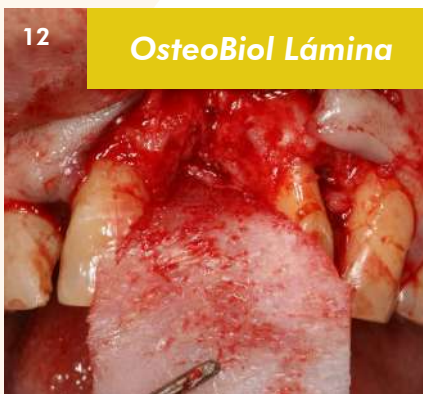CASO CLÍNICO DESTACADO REGENERACIÓN ÓSEA - ABRIL 2022



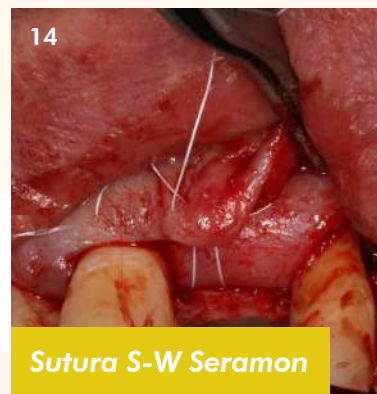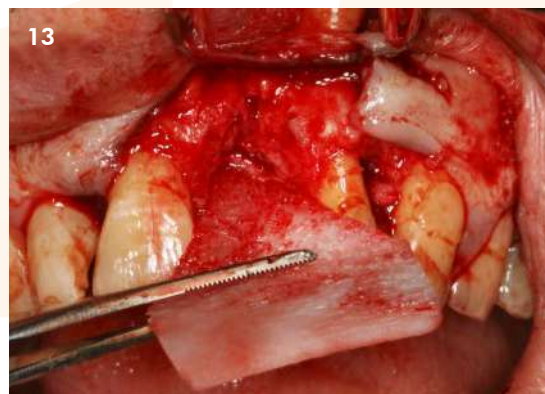6. Defecto óseo. 7 y 8. Colocación del provisional.



9 y 10. CBCT previo a la cirugía 6 semanas después de la colocación del provisional. 11. Cirugía 6 semanas después.

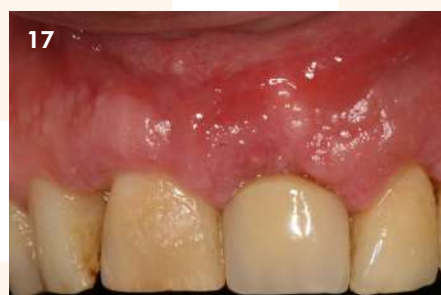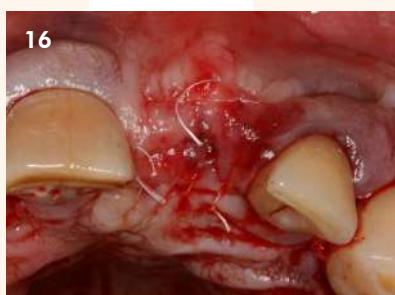

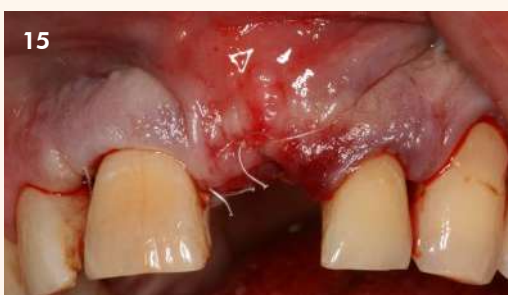
OsteoBiol Lámina



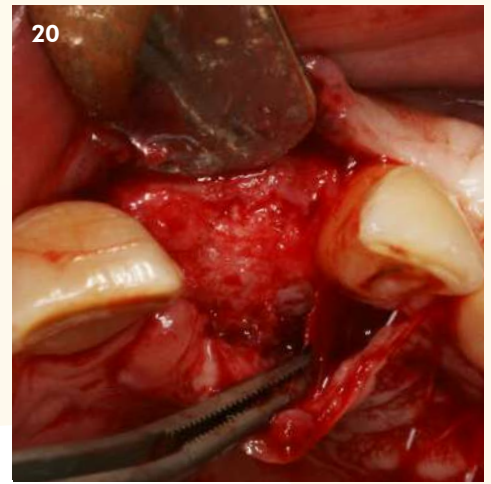
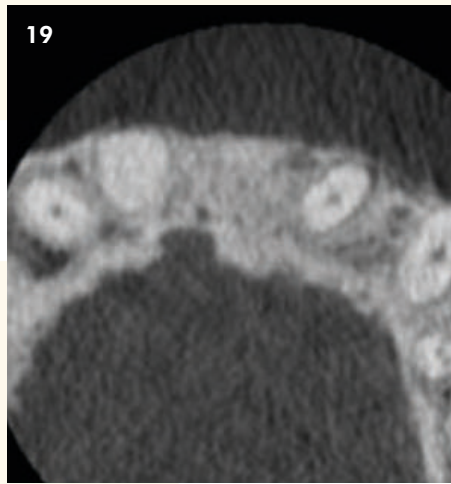
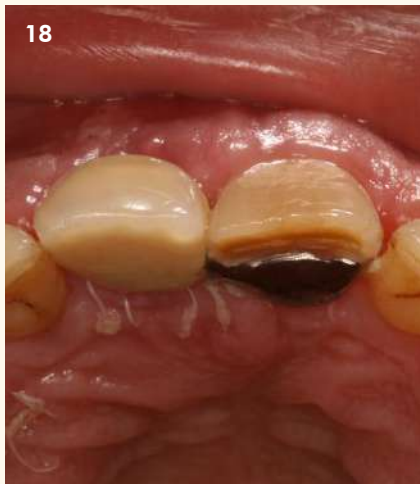Sutura S-W Seramon

12 y 13. Colocación de OsteoBiol Lámina 14. Sutura de la zona con Serag-Wiessner Seramon.

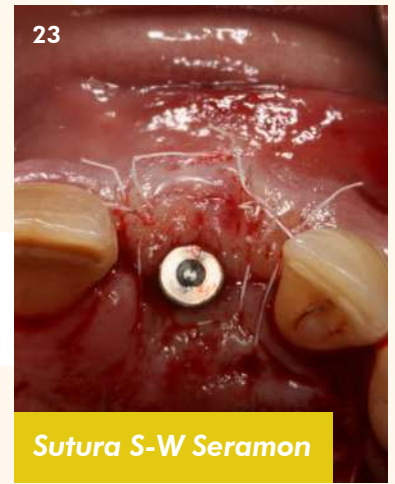
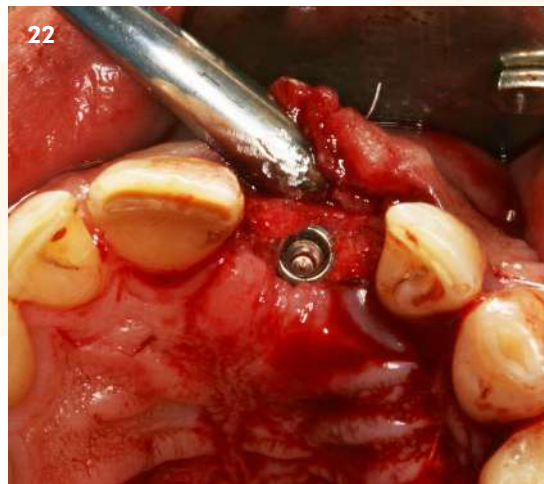
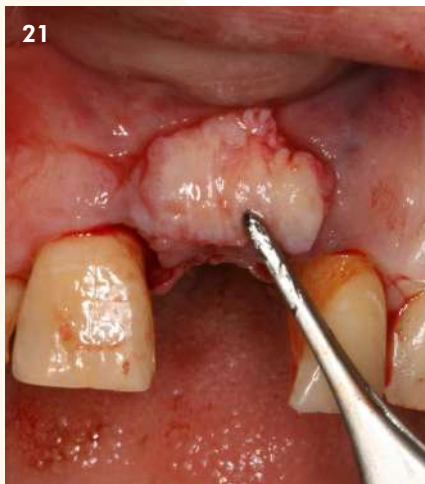


15 y 16. Resultado final de la intervención. 17. Aspecto en el momento de la retirada de sutura a los 15 días de la intervención.

CASO CLÍNICO DESTACADO REGENERACIÓN ÓSEA - ABRIL 2022

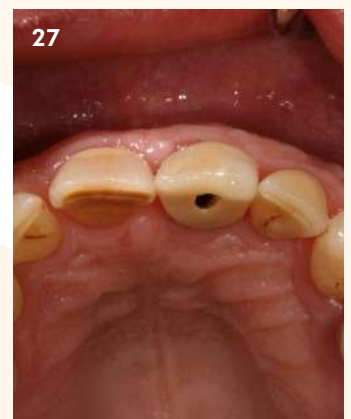
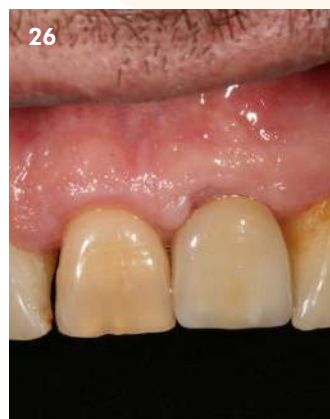
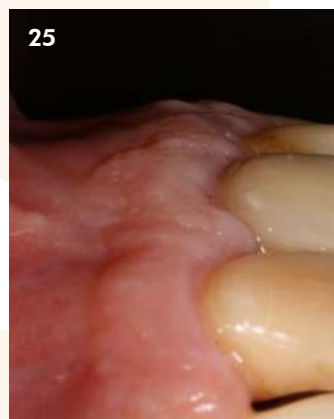
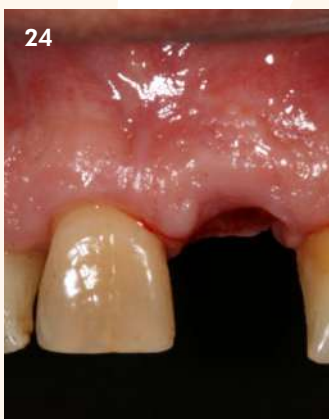18. Aspecto en el momento de la retirada de sutura a los 15 días de la intervención. 19. CBCT previo a la reentrada 8 meses después. 20. Reentrada 8 meses después.



Sutura S-W Seramon

21. Injerto conectivo. 22. Colocación del implante. 23. Sutura de la zona con Serag-Wiessner Seramon.



24, 25, 26 y 27. Colocación de funda de zirconio cerámica.